Elmiger, O.
1910.

Thesis Bern 1910

BEITRAG ZUR NACHBEHANDLUNG

DER

RESEKTION DES KNIEGELENKS

LANE MEDICAL LIBRARY
300 PASTEUR DR.
PALO ALTO, CALIF. 94304

INAUGURAL-DISSERTATION

ZUR ERLANGUNG DER DOKTORWÜRDE
EINER HOHEN MEDIZINISCHEN FAKULTÄT
DER UNIVERSITÄT BERN

VORGELEGT
VON
OTTO ELMIGER
VON REIDEN (KT. LUZERN)
Z. Z. ASSISTENZARZT AM DIAKONISSENHAUS BERN

LANGNAU
BUCHDRUCKEREI RITSCHARD-WYSS & CIE.
1910

BEITRAG ZUR NACHBEHANDLUNG

DER

RESEKTION DES KNIEGELENKS

INAUGURAL-DISSERTATION

ZUR ERLANGUNG DER DOKTORWÜRDE

EINER HOHEN MEDIZINISCHEN FAKULTÄT

DER UNIVERSITÄT BERN

VORGELEGT

VON

OTTO ELMIGER

VON REIDEN (KT. LUZERN)

Z. Z. ASSISTENZARZT AM DIAKONISSENHAUS BERN

LANGNAU

BUCHDRUCKEREI RITSCHARD-WYSS & CIE.

1910

Auf Antrag des Herrn Professor Dr. Tavel von der medizinischen Fakultät zum Druck genehmigt.

Bern, den 17. November 1909.

Der Dekan der medizinischen Fakultät:
W. Kolle.

DEM ANDENKEN
MEINES VATERS SEL.
GEWIDMET.

Die Resektion des Kniegelenks ist eine Operation, deren Zweckmässigkeit bezw. Notwendigkeit in einer grossen Zahl von Fällen, wie die Erfahrung lehrt, über jedem Zweifel erhaben sind, trotz der Konzessionen, die man in neuerer Zeit der konservativen Behandlung der fungösen Gelenkerkrankungen macht. Wie vielen Tausenden hat sie ein gesundes, brauchbares Bein wiedergegeben, das ohne sie entweder der Amputation hätte anheimfallen oder bei konservativer Behandlung die Ursache eines jahrelangen Siechtums mit vielleicht tödlichem Ausgang hätte werden müssen! Wohl hat auch die konservative Behandlung der tuberkulösen Gonitis und anderer Gonitiden ihre Indikationen; wohl tritt in ganz verzweifelten Fällen, wo es sich nur noch um eine Lebensrettung, nicht um eine Erhaltung des erkrankten Gliedes handeln kann, die Amputation in ihre Rechte. Wenn wir aber, sorgfältig individualisierend, die Fälle auslesen, so werden sich immer eine ganze Anzahl finden, bei denen nur die Resektion bezw. Arthrektomie in Frage kommen können und konservative Behandlung und Amputation zum vornherein ausser Konkurrenz treten müssen.

Die *häufigste Indikation zur Resektion des Kniegelenks* gibt in Friedenszeiten die *Tuberkulose* des Kniegelenks. Je nach dem Vorliegen der ossalen oder synovialen Form der Erkrankung oder beider zugleich ist die Resektion im engern Sinne (Resektion der erkrankten Gelenkenden der Knochen) oder die blosse Arthrektomie (Exstirpation der kranken Kapsel) oder eine Kombination beider zusammen indiziert. Seltener sind es *Verletzungen,* darunter eigentliche Zertrümmerungen, oder *Ankylosen in abnormer Stellung,* ganz selten *bösartige Tumoren* (bei letztern ist meist die Amputation angezeigt), welche die Resektion notwendig machen. Im Kriege handelt es sich wohl ausschliesslich um *Schussverletzungen* des Kniegelenks.

Als das beste Endresultat der Kniegelenkresektion, sei es nun der pathologischen oder der orthopädischen oder der traumatischen, *wird von den meisten Autoren die knöcherne Ankylose in Streckstellung angesehen.*

Lossen schreibt in seiner klassischen Monographie über die Resektionen der Knochen und Gelenke (Deutsche Chirurgie 29 b, 1894): „Das Kniegelenk nimmt, was den Ersatz nach der Resektion betrifft, eine Sonderstellung ein. Während an allen übrigen Gelenken die Bildung einer Nearthrose das zu erstrebende Ziel sein muss, ist am Knie der Verzicht auf die Beweglichkeit unbedingt geboten.“ Ebenda vernehmen wir, dass schon *H. Park**) in Liverpool am Ende des achtzehnten Jahrhunderts es ausgesprochen habe, dass am Knie die knöcherne Vereinigung der Resektionsenden in gerader Stellung das Heilungsresultat sei, welches allein das Bein zur Stütze brauchbar mache. Von Park haben wir die erste Veröffentlichung über eine von Filkin, Arzt in Northwich (England) das erste Mal in England wegen Caries des Gelenkes und über die zweite von ihm selbst, ebenfalls bei Caries, an Stelle der Amputation des Oberschenkels ausgeführte Resektion im Kniegelenke. Parks Fall betraf einen 33jährigen Matrosen, der seit zehn Jahren an Tumor albus genu, ohne Fistel, litt. Es wurden zwei Zoll der Kondylen des Femur und ein Zoll der Tibia reseziert. Nach elf Monaten waren die Knochenenden fest verwachsen; das drei Zoll kürzere Bein war vollkommen brauchbar und gestattete dem Operierten, wieder zur See zu gehen. Der zweite von Park operierte Fall endete allerdings nicht so günstig. Die knöcherne Vereinigung blieb aus und Patient starb $3\frac{1}{2}$ Monate nach der Operation.**)

Im gleichen Sinne wie Park und ungefähr gleichzeitig äusserten sich die beiden *Moreau,* Vater und Sohn, in Frank-

*) *H. Park.* London med. Journal. Tome XI, p. 22, 1789 (zitiert nach Lossen).

**) *H. Park.* An Account of a new Method of treating the Diseases of the Joints of the Knee and Elbow, in a Letter to Mr. Percival Pott. London, 1783 (zitiert nach Lossen).

reich, sowie die übrigen zeitgenössischen Chirurgen, welche die Resectio genu ausführten. Immerhin war die knöcherne Ankylose damals noch recht selten. Die beiden Moreau zum Beispiel und andere erzielten dieselbe bei ihren Fällen nicht, obwohl sie theoretisch, wie wir oben hörten, am Postulat der knöchernen Vereinigung festhielten. Den Gegnern der Resectio genu war die Seltenheit der knöchernen Ankylose der Hauptgrund, eine Operation zu verwerfen, welche so häufig ein schlottriges, unbrauchbares Bein liefere. Andere wiederum sahen in einer gewissen Beweglichkeit einen Vorteil quoad functionem. Es liegen aber Beobachtungen vor, dass manches anfänglich ganz brauchbare Bein mit geringer Beweglichkeit sich später mehr und mehr bog, bis zum rechten Winkel, in welcher Stellung es natürlich unbrauchbar war. Aehnlich verhält es sich mit der Ankylose in leichter Winkelstellung. Auch sie bedeutet ein anfänglich ganz vorzügliches funktionelles Resultat. Doch ist auch hier die Gefahr der zunehmenden Biegung bis zum rechten Winkel vorhanden und durch die Erfahrung bestätigt. Wir kommen also zu dem Resultat, dass die *knöcherne Ankylose in Streckstellung das einzige und mit allen Mitteln zu erstrebende Ziel nach Resectio genu* ist. Die Mittel dazu sind uns heute in die Hand gegeben, und *das von Professor Tavel begründete und in die Praxis eingeführte Verfahren der Bogenbehandlung ist wohl eines der einfachsten und zuverlässigsten.* Bevor ich jedoch auf dessen Schilderung eintrete, seien

die bisherigen Immobilisierungs-Methoden

kurz angeführt. Ich beschränke mich dabei auf die Haupttypen, wie ich sie vorzugsweise aus Lossens zitiertem Werk entnommen habe.

Ein viel geübtes Verfahren war und ist noch heute die *Immobilisierung mittelst Gipsverband mit Fenster zur Wundbehandlung.* Sein Hauptvorzug liegt in der Einfachheit der Applikation, sein Hauptnachteil in der etwas beschränkten Zugänglichkeit zur Resektionswunde und eventuell vorhan-

denen Fisteln; denn das Fenster darf nicht auf Kosten der Festigkeit des Verbandes zu gross gemacht werden.

Ebenfalls sehr einfach ist die *Lagerung* des resezierten, mit dem Wundverband versehenen Beines *in einer Volkmannschen Schiene.* Doch muss beim Verbandwechsel das Bein jedesmal aus der Schiene herausgehoben werden, was nicht im Interesse einer schnellen und sichern Ankylosierung ist.

*Butscher**) wandte zur Immobilisierung eine *kastenartige Beinlade* an, ein durch seine Einfachheit ausgezeichnetes, aber etwas unsicheres Verfahren.

Die *Knieresektionsschiene von Linhart* ist eine einfache Petitsche Blechschiene, die auf einem Gestell von Eisenstäben steht. Dem Knie entsprechend lässt sich ein Stück der Schiene wegnehmen, so dass man eine Strecke ober- und unterhalb der Resektionswunde blosslegen kann. Das Stück enthält eine auswechselbare Polsterung. Es wird durch Eisenstifte befestigt, welche durch lange Ösen geschoben werden, die sich sowohl an dem unbeweglichen, wie an dem beweglichen Stücke des Schienenapparates befinden. Letzterer ist sehr bequem in der Applikation und für den Verbandwechsel, jedoch nicht ganz zuverlässig in seiner Wirkung.

Esmarch hat 1859 eine dreiteilige, schwebende Schiene empfohlen, deren Mittelstück beim Verbandwechsel herausgenommen werden kann. Zur Stütze des Fusses ist, ähnlich wie bei der Volkmannschen Schiene, am zugehörigen Gestell ein Fussbrett angebracht. Schienen und Fussbrett werden mit Kissen belegt. Die Extremität wird durch eine Binde an den Schienen befestigt. Ein Nachteil des Apparates ist die etwas umständliche Applikation desselben.

Von Fr. König wurde folgende Lagerungsvorrichtung angegeben: Das Bein wird in eine obere und untere Blech-

*) Eulenburgs Realenzyklopädie der gesamten Heilkunde. 3. Auflage. 1897. Band XII, unter Artikel „Knie".

schiene gelegt, welche beide am Knie unterbrochen sind, so dass dasselbe für den Verbandwechsel frei bleibt. In die untere Schiene wird nach Vollendung des Verbandes ein Mittelstück befestigt. Ferner besitzt die untere Schiene ein Fussbrett zur Stütze des Fusses. Die Kniegegend ist sowohl oben als unten durch je zwei Metallbogen überbrückt, welche eine Beugung im Knie während des Verbandwechsels verhindern sollen. Auch dieses Verfahren entbehrt der Einfachheit. In Bezug auf die Applikation der Metallbogen repräsentiert es, wie auch das folgende, gleichsam eine Vorstufe zur Tavelschen Bogenbehandlung.

Nach *Esmarch**) kann auch ein den Ober- und Unterschenkel zirkulär umgebender, aus zwei Teilen bestehender Gipsverband, dessen beide Teile durch zwei seitlich miteingegipste, das Knie überbrückende Bandeisenbügel verbunden sind, angelegt werden. Dieser Verband kann aufgehängt und durch Firnissen wasserdicht gemacht werden. Die seitliche Einfügung der Bandeisenbügel scheint nicht ganz zweckmässig zu sein, da die Gefahr einer seitlichen Verschiebung der Sägeflächen gegeneinander, sowie die Entstehung eines Genu varum bezw. valgum weniger gross ist, als diejenige einer Verschiebung des untern Femurendes nach oben (wozu bei liegender Stellung des Patienten eine grosse Neigung besteht: Quadricepswirkung) und der Ausbildung einer Ankylose in leichter Beugestellung bezw. im Sinne des Genu recurvatum.

*Watson***) wandte eine in der Mitte *sanduhrförmig verjüngte Holzschiene* mit Fersenausschnitt an, auf der die ganze Unterextremität, unter Freilassung des Kniegelenks, mit Gipsbinden befestigt und dann an einem miteingegipsten dicken Drahte aufgehängt wird. Das Watsonsche Immobilisierungsverfahren kommt dem Tavelschen in gewisser Beziehung recht nahe. Doch besteht zwischen den beiden der

*) Realenzyklopädie der gesamten Heilkunde (Eulenburg). Band XII; Artikel „Knie". 3. Auflage, 1897.

**) Lossen (l. c.) und Eulenburgs Realenzyklopädie der gesamten Heilkunde. 3. Auflage, 1897. Band XII; unter Artikel „Knie".

wesentliche und einen wichtigen Fortschritt zu Gunsten des Tavelschen Verfahrens bedeutende Unterschied, dass bei letzterm dem unverbiegbaren, starken schmiedeisernen, die Kniegegend überbrückenden Bogen die Hauptaufgabe bei der Immobilisierung zufällt, während bei ersterm dem das Knie überspannenden, wenn auch starken Drahte mehr nur die Bedeutung einer Aufhängevorrichtung und Handhabe zukommen kann.

Zur Verhütung der Verschiebung des Femurendes nach oben empfahl *Roser* den für Unterschenkelfrakturen *von Malgaigne angegebenen Stachel,* welcher, an einem in den Gipsverband eingelassenen Stahlbügel befestigt, in das Femurende von oben eingeschraubt wurde.

Billroth liess zum selben Zwecke den *Malgaigneschen Stachel an eine Schiene,* die in England vielfach im Gebrauche war, *anbringen.*

Andere wenden zur Unterstützung der Immobilisierung *die Knochennaht* an.

Auch *bogenförmiges oder keilförmiges oder schräges oder treppenförmiges Absägen der Gelenkenden* wirkt der Neigung der Verschiebung des untern Femurendes nach oben entgegen, so dass also schon in der Operationsmethode eine mehr oder minder zweckmässige Vorbereitung für die Immobilisierung gegeben ist.

Nach Heilung der Resektionswunde werden von den meisten Autoren, wenn keine oder nur wenig absondernde Fisteln zurückgeblieben sind, die Lagerungsverbände durch Gips- und Wasserglasverbände ersetzt. Bei günstigem Verlauf können sechs Wochen nach der Operation die ersten Gehversuche im Gips- bezw. Wasserglasverband vermittelst Krücken vorgenommen werden.

Soviel zur allgemeinen Orientierung und als Einleitung zum Hauptgegenstand meiner Arbeit:

Die Immobilisierungsmethode nach Professor Tavel

oder die Nachbehandlung mit dem Bogen.

Nach Anlegung des Wundverbandes, aus Vioformgaze, Thymolkrüll, geordneter steriler Gaze, zwei bis drei Wattekissen und Binde bestehend, und nach sorgfältiger Geradrichtung des resezierten Beines und Fixierung desselben in dieser Stellung durch den Assistenten, wird der immobilisierende Verband appliziert und dabei folgendes Vorgehen innegehalten: Wir umgeben den Ober- und Unterschenkel, unter Freilassung der Kniegegend, mit einem Gipsverband, in welchen wir, vorne die Kniegegend überbrückend, einen kräftigen, unnachgiebigen, schmiedeisernen Bogen einlassen. Auf der Hinterseite des Beines fügen wir in den Gipsverband, jedoch ganz oberflächlich, damit der Wechsel des Wundverbandes ganz ungehindert vor sich gehen kann, ein unbiegsames, schmales Holzbrett ein. Durch den Bogen wird ein Verschieben des untern Femurendes nach oben oder eine Abbiegung der Gelenkenden gegeneinander absolut verhindert und die Knochennaht oder die Zusammennagelung der Knochen überflüssig. Nach Erhärtung des Verbandes dient der Bogen zugleich als Handhabe zum Heben und zur Lagerung des Beines und gestattet einen bequemen Verbandwechsel, sorgfältige Wund- und Fistelbehandlung etc., ohne dass die resezierten Gelenkenden irgend einen Insult auf Kosten der Konsolidation erfahren. Das Holzbrett dient zur Unterstützung der Bogenwirkung. Der Gipsverband hat wesentlich nur die Rolle der Befestigung von Bogen und Brett. Er reicht oben bis zum Trochanter, unten bis zu den Malleolen.

Je nach dem Alter und der Grösse des Patienten kommen zwei verschiedene Nummern von Bogen zur Anwendung, entweder der kleinere, schwächere und schmälere (namentlich für Kinder) oder der grössere, stärkere und breitere (für Erwachsene). Der kleinere hat einen Durchmesser von

ca. 10 cm und eine Breite von 2 cm, der grössere einen Durchmesser von zirka 16 cm und eine Breite von 4 cm. Die Schenkel oder Flügel des Bogens, welche auf die Extremität aufzuliegen kommen, bezw. in den Gipsverband eingelassen werden, sollen in der Länge dem Durchmesser des Bogens gleichkommen und behufs besserer Adaption nicht flach, sondern etwas hohl sein. Wenn die beiden Flügel zu kurz sind, wird die Wirkung des Bogens illusorisch, indem es zu einer Verkrümmung des Beines nach irgend einer Richtung hin, am ehesten im Sinne des Genu recurvatum kommen kann. (Vergl. Fall 6.)

Bis zur Erhärtung des Verbandes wird das resezierte Bein in fast senkrechter Stellung gehalten zur Verbesserung der durch den Esmarchschlauch unterbrochenen Zirkulation und zur Bekämpfung der Nachblutung. Erst jetzt erfolgt der Transport ins Bett und die definitive Lagerung, welche in einer Hochlagerung des resezierten Beines auf Kissen besteht, wobei namentlich darauf zu achten ist, dass die Ferse nicht aufliegt und dass bei Neigung zu Klumpspitzfussstellung durch Kissen oder ein an der Bettlade befestigtes Stützbrett der Fuss gehörig gestützt wird. Bei starker Nachblutung muss das Bein ziemlich hoch gelagert werden, bis 45°. Nach und nach kommt es jedoch tiefer zu liegen, bis es schliesslich in fast horizontale Lage gebracht wird.

Bei normalem Verlauf kann nach zirka 14 Tagen der Bogenverband entfernt und, falls keine oder nur wenig sezernierende Fisteln vorhanden sind, durch einen gewöhnlichen Gipsverband ersetzt werden, welcher zirka vier Wochen liegen bleibt. In der sechsten Woche nach der Operation oder schon früher ist gewöhnlich Konsolidation vorhanden. Es kann nun der schwere Gipsverband zweckmässig durch einen Wasserglasverband ersetzt und mit den Gehübungen begonnen werden. Der Gehverband wird einen bis mehrere Monate belassen und, wenn nötig, nach dessen Wegnahme das Knie durch eine Lederhülse gestützt.

Den Wert und die Zuverlässigkeit der Nachbehandlungsmethode nach Professor Tavel illustriert am besten die

nachfolgende Kasuistik. Obwohl wir nur über 21 einschlägige Fälle verfügen, so sind doch diese wenigen sprechende Beweise für die Leistungsfähigkeit der Bogenbehandlung.

Da das Endresultat nicht nur von der Nachbehandlung, sondern ebensosehr von der Operationsmethode, von der Art bezw. Ätiologie der Krankheit, von deren Dauer und Schwere, vom Allgemeinzustand des Patienten, von dessen Alter etc. abhängig ist, so werde ich bei der Besprechung der Kasuistik auch diese Punkte berücksichtigen.

Die **Operationsmethode** war mit Ausnahme von Fall 1, wo nur eine Arthrektomie gemacht wurde, von unwesentlichen Modifikationen abgesehen, die gleiche. Gewöhnlich in Äthernarkose wird mit dem queren, durch das Lig. patellae gehenden Bogenschnitt das Gelenk eröffnet. Nach Durchtrennung der Kreuzbänder luxieren wir den Unterschenkel so, dass die Hinterfläche des letztern an die Hinterfläche des Oberschenkels zu liegen kommt, wodurch man einen vollen Einblick in das Gelenk bekommt und die Gelenkenden in bequemer Stellung zum Absägen sich befinden. Zunächst wird nun die kranke Synovialis bis in die Recessus hinein sorgfältig exstirpiert, worauf die Gelenkenden der Knochen entweder keilförmig nach Tavel oder bogenförmig nach Kocher abgesägt werden. Unter dem Niveau der Sägeflächen liegende Granulationsherde werden mit dem scharfen Löffel ausgekratzt und die Ränder der Sägeflächen mit der Knochenzange abgerundet. Bei Kindern, überhaupt bei Patienten mit noch nicht vollendetem Längenwachstum resezieren wir wenn immer möglich innerhalb der Epiphysenfuge; bei Erwachsenen wird auf letztere keine Rücksicht genommen. Vor der Reposition der resezierten Gelenkenden werden letztere, sowie die ganze Gelenkhöhle mit Vioform, das man vorher mit 5 % Karbolsäurelösung desinfiziert, eingerieben. Eventuell vorhandene Senkungen werden incidiert, ausgekratzt und mit Vioformgaze tamponiert. Nach Einlegung der nötigen Drains in besondere Drainlöcher wird die Wunde durch Fascien- und Hautnaht geschlossen. Das durchschnittene Lig. patellae, sowie die Seitenbänder werden ebenfalls ge-

näht. Die Patella wird, je nachdem sie gesund ist oder an der Erkrankung teilnimmt, erhalten oder exstirpiert, bezw. deren Hinterfläche abgetragen. Für die tiefen Nähte verwenden wir Katgut, für die Hautnaht Seide.

Im einzelnen geht hinsichtlich der Operationsmethode aus unserer Kasuistik folgendes hervor: In 18 von den 21 Fällen wurde die typische oben geschilderte Resektion ausgeführt. Bei einem Genu recurvatum (Fall 18) wurde die bogenförmige Resektion mit einer Keilexzision verbunden. Bei Fall 1 (ohne Knochenherde) wurde eine blosse Arthrektomie gemacht und bei Fall 6 (neunjähriger Knabe) eine Arthrektomie mit Abschabung des Knorpelüberzuges und Auskratzung eines Granulationsherdes im Knochen. Bei Fall 8 (Gonitis deformans tabica) wurden, weil man in Hinsicht auf die Ätiologie eine ungenügende Konsolidation befürchtete, zwei Nägel durch die Kondylen der Tibia hindurch in die Kondylen des Femur eingetrieben. Ich werde weiter unten auf diesen Fall zurückkommen. In elf Fällen wurden die Knochen keilförmig, in acht bogenförmig nach Kocher abgesägt. Senkungsabszesse waren unter den dreizehn Fällen von Gonitis tuberculosa fünfmal vorhanden.

Was die **Ätiologie** anbelangt, so verteilen sich die 21 Fälle folgendermassen: Dreizehnmal handelte es sich um Gonitis tuberculosa; einmal um Genu recurvatum nach Resectio genu; einmal um Genu recurvatum nach einer nicht näher spezifizierten Operation am Knie nach Überfahrenwerden; einmal um Gonitis staphylomykotica chronica; einmal um Gonitis staphylomykotica metastatica nach Urethrotomia interna mit darauffolgender Sondierung mittelst nicht desinfiziertem Katheter von seiten des Patienten; einmal um Gonitis deformans tabica; einmal um Gonitis staphylomykotica acuta; einmal um eine Gonitis mit unaufgeklärter Ätiologie und einmal um eine Fractura et subluxatio capitis tibiae. Das Gros der Fälle liefert also auch hier die tuberkulöse Gonitis. Daneben sind mit Ausnahme der Schussverletzungen und der Gelenktumoren alle wichtigern Kategorien von Affektionen des Kniegelenks vertreten, welche eine Resektion notwendig machen können.

In Bezug auf die **Schwere der Erkrankungen,** welche einerseits von der Ätiologie und Dauer, andererseits vom Allgemeinzustand des Patienten abhängig ist, verweise ich auf die Krankengeschichten der Kasuistik.

Die **Krankheitsdauer** (Auftreten der ersten Symptome bis zur Operation) schwankt zwischen acht Wochen als Minimum (Fall 11) und zehn Jahren als Maximum (Fälle 7 und 18). Die wirkliche Dauer mag bei diesem und jenem Falle eine längere sein, als die in der Krankengeschichte angegebene. Die durchschnittliche Krankheitsdauer betrug zwei Jahre und vier Monate.

Alter. Der jüngste unserer Patienten war ein acht Jahre alter Knabe, der älteste eine achtzigjährige Greisin. Im übrigen kommen auf die einzelnen Lebensdezennien folgende Zahlen:

Auf das	1.	Dezennium	2	Fälle.
„ „	2.	„	2	„
„ „	3.	„	5	„
„ „	4.	„	3	„
„ „	5.	„	6	„
„ „	6.	„	1	Fall.
„ „	7.	„	0	Fälle.
„ „	8.	„	0	„
„ „	9.	„	1	Fall.

Bei einem Fall ist kein Alter angegeben.

Die Zwanziger- und Vierzigerjahre lieferten somit zusammen elf, also mehr als die Hälfte der Fälle. Auf siebzehn erwachsene Patienten kommen vier jugendliche.

Fünfzehnmal ist das männliche, sechsmal das weibliche Geschlecht vertreten.

Elfmal wurde das rechte, zehnmal das linke Knie operiert.

In fünf Fällen sind Komplikationen von seiten anderer Gelenke, in vier Fällen von seiten der Lungen, in einem von seiten einer Rippe, in einem von seiten der Meningen

und in einem Tabes notiert. In neun Fällen sind keine den Allgemeinstatus betreffende krankhafte Zustände erwähnt.

Von unsern 21 Fällen wurden achtzehn mit, drei ohne Bogen nachbehandelt. Von den drei letztern starb Fall 1 vierzehn Tage nach der Operation an tuberkulöser Meningitis; bei den Fällen 2 und 3 ist Heilung in Streckankylose notiert.

Bei den achtzehn mit dem Bogen nachbehandelten Fällen haben wir sechzehn Heilungen mit fester Konsolidation in Streckstellung und zwei Fehlresultate, von denen das eine einem zu kleinen Bogen (Fall 6), das andere einer fehlenden Heilungstendenz wegen zu weit vorgeschrittener Lokal- und Lungentuberkulose zuzuschreiben ist (Fall 17). Bei Fall 6 musste das resultierende, ursprünglich leichte Genu recurvatum, weil die Krümmung im Laufe der Jahre zunahm, nach zehn Jahren einer zweiten Resektion mit Keilexzision unterworfen werden. Es wurde wiederum mit dem Bogen nachbehandelt und diesmal eine feste Ankylose in Streckstellung erzielt (Fall 18).

Von den sechzehn in Streckankylose geheilten, mit dem Bogen nachbehandelten Fällen blieben fünfzehn bis auf den heutigen Tag gesund und erfreuen sich eines vollständig festen und geraden Beines mit vorzüglicher und schmerzloser Gehfähigkeit und eines guten Allgemeinbefindens. Fall 5 rühmt sich sogar seiner fünf- bis sechsstündigen Märsche und Fall 14 seiner Bergtouren! Fall 16, eine Krankenschwester, welche den ganzen Tag auf den Beinen sein muss, bedarf, um weniger müde zu werden, zur Stütze des resezierten Knies einer Lederhülse. Die Fälle 20 und 21 sind noch im Gehverband.

Fall 8 starb zehn Jahre nach der Operation an Asystolia tabica, lokal vollständig in knöcherner Streckankylose geheilt (Autopsie). Letzterer ist besonders bemerkenswert, weil es sich um eine Gonitis deformans tabica handelt. Da bei den tabischen Arthropathien zum vorneherein eine geringe Heilungs- und Konsolidationstendenz besteht, so war

unser Fall 8 geradezu ein Prüfstein für die Leistungsfähigkeit der Immobilisierung mit dem Tavelschen Bogen.

Die Resektionen unserer Kasuistik fallen in die Zeit vom April 1894 bis Juli 1909. Für die Feststellung der Endresultate kommt also eine Beobachtungszeit von fünfzehn Jahren im Maximum und zwei Monaten im Minimum in Betracht. Bei den im Jahre 1909 operierten Fällen 19, 20 und 21 kann es sich jedoch nicht um eine eigentliche Beobachtungszeit handeln. Immerhin ist zu bemerken, dass die Fälle 19 und 20 nach normaler Zeit, in tadelloser Streckankylose geheilt, aus dem Spital entlassen werden konnten und anfangs Oktober 1909 vollständiger lokaler Heilung in Streckankylose und des besten Wohlseins sich erfreuten. Auch Patientin 21 macht schon seit längerer Zeit bei vorzüglichem Allgemeinbefinden im Gehverband ihre Gehversuche.

Zur Feststellung der Endresultate stellte ich bei den leichter erreichbaren Patienten eine persönliche Nachuntersuchung an. Über die übrigen liess ich mir teils mündlich durch deren Angehörige, teils schriftlich durch Ausfüllenlassen eines Fragebogens über folgende Punkte Auskunft geben:

1. Ob vollständige lokale Heilung ohne Fisteln;

2. ob feste Ankylose in Streckstellung und

3. ob gute und schmerzlose Funktion des operierten Beines ohne Stützapparat vorhanden sei.

Daneben orientierte ich mich über das *Allgemeinbefinden.* Bei der persönlichen Nachuntersuchung stellte ich noch die *Verkürzung des resezierten Beines* fest.

Die Resultate meiner Untersuchungen, sowie der mündlichen und schriftlichen Erkundigungen sind in der nachfolgenden Kasuistik niedergelegt.

Im Hinblick auf die mit dem Tavelschen Bogenverband erzielten Endresultate komme ich zu folgenden ***Schlusssätzen:***

1. Die Tavelsche Bogenbehandlung ist bei vorschriftsgemässer Anwendung ein absolut sicheres Immobilisierungs-Verfahren.

2. Sie ermöglicht eine bequeme und sorgfältige Wund- und Fistelbehandlung.

3. Sie gibt bei richtiger Auswahl der für die Resektion geeigneten Fälle und bei Anwendung vorstehend geschilderter Operationsmethode vorzügliche funktionelle Endresultate.

KASUISTIK

Fall 1. Lea H., 20 Jahre; April 1894. *Gonitis tuberculosa dextra.* Arthritis tbc. digit. III dextr. phal. I-II. Spitzenkatarrh rechts. Stammt aus einer durch und durch tuberkulösen Familie. Ist in letzter Zeit abgemagert. Zuerst begann die Fingergeschichte im Februar 1894, bald darauf im selben Monat die Erkrankung des Knies. Ein Trauma wird negiert. Am rechten Knie auf der Innenseite der Patellarsehne eine Schwellung. Ausgesprochene Empfindlichkeit des freien Randes des Condylus tibiae. Am Femur nichts. Beweglichkeit nicht beschränkt. Über den geschwollenen Teilen erhöhte Temperatur. Am 27. April 1894 Arthrektomie des Kniegelenks und Resektion des Fingergelenks in Äthernarkose. Bogenschnitt. Exzision der kranken Kapsel. Reinigung der Lig. cruciata. Die Patella wird gesund befunden. Drainage zu beiden Seiten der Patella. Fortlaufende Naht. Verband. Lagerung des Beines in einer Schiene. Die exzidierte Kapsel erweist sich voll von tuberkulösen Granulationen. Patientin stirbt am 11. Mai 1894, vierzehn Tage nach der Operation, an Meningitis tubercul. Prima intentio der Operationswunde.

Fall 2. Katharina Sch.; Oktober 1895. *Gonitis fungosa dextra.* Patientin hat seit Jahren Schmerzen am Knie, das geschwollen gewesen ist. Kein Trauma. Beschränkung der Beweglichkeit. Wurde vor Monaten wegen einer Chondritis tbc. costae operiert, welche seither geheilt ist. Kapsel des rechten Knies überall leicht verdickt. Die Gelenklinie ist auf der Innenseite empfindlich. Leicht geschwollene Drüsen in der Leiste. Operation den 25. Oktober 1895. Esmarch. In Äthernarkose querer Bogenschnitt. Exstirpation der Kapsel. Keilresektion der Knochen. Naht. Drainage an drei Stellen. Verband. Lagerung in einer Schiene. Prima intentio. Heilung mit Subluxatio tibiae nach innen und sehr starker Varusstellung. Reposition in Narkose. Gipsverband. *Ankylose in Streckstellung.*

Fragebogen konnte nicht bestellt werden.

Fall 3. Charles G., 20 Jahre; Dezember 1895. *Gonitis tuberculosa dextra.* Keine Tuberkulose in der Familie. Patient hatte vor vier Jahren eine rechtsseitige Coxitis tbc., vor zwei Jahren einen Abszess

am rechten Oberschenkel, dessen Fistel man noch sieht. Das rechte Knie ist seit einigen Tagen so empfindlich, dass Patient das rechte Bein nicht mehr belasten kann. Die rechte Kniegegend ist gleichmässig geschwollen, überall druckempfindlich, ebenso die Gelenklinie, besonders auf der Aussenseite. Stoss von unten schmerzhaft. Im Scarpaschen Dreieck geschwollene, nicht empfindliche Drüsen. Lungenbefund normal. Herztöne rein. Operation den 26. Dezember 1895. Esmarch. In Äthernarkose querer Bogenschnitt. Keilresektion der Knochen. Salzsoda-Irrigation. Ligatur der Gefässe. Drainage der Abszess- und Gelenkhöhle. Keine Jodoformeinreibung. Naht der Kapsel und der Haut. Wundverband. Gipsverband mit starkem unterem Brett, unter Freilassung der Kniegegend. Am 4. Januar 1896 Entfernung der Nähte. Prima intentio. Vervollständigung des Gipsverbandes. Am 5. Februar Abnahme des Gipsverbandes. Heilung. *Ankylose in Streckstellung.* Am 10. Februar im Gipsverband nach Hause entlassen.

Die Beantwortung des Fragebogens zur Feststellung des definitiven Endresultates ist ausgeblieben.

Fall 4. Mr. J., 45 Jahre; Februar 1896. *Gonitis tuberculosa sin.* Die Krankheit des Knies datiert auf zirka zwei Jahre zurück. Ein Trauma wird negiert. Seit vier Monaten hütet Patient das Bett. Er kann mit Hilfe von zwei Stöcken oder Krücken mühsam gehen. Das linke Knie ist in einer Flexion von 170° versteift. Die Kapsel ist leicht verdickt, aber ohne Erguss. In der Kniekehle eine Senkung. Seitliche Bewegungen sind schmerzhaft. Keine Drüsen im Scarpaschen Dreieck und in der Leiste. Operation den 20. Februar 1896. Esmarch. In Äthernarkose querer Bogenschnitt. Exstirpation der hyperämischen Synovialis und der Kreuzbänder. Entleerung der Senkung und Drainage der Kniekehle. Keilförmige Resektion. Die Gelenkenden an verschiedenen Stellen vom Knorpel entblösst. Keine Knochenherde. Naht. Wundverband. Bogenverband nach Tavel. 25. Februar Entfernung der Nähte und der Drains. Prima intentio. Kollodialstreifen. Am 29. Februar Gipsverband. Am 6. Juli 1896 *Ankylose in Streckstellung.* Heilung. Patient geht gut ohne Schmerzen und ohne Stock.

Endresultat laut Fragebogen vom 4. Oktober 1909: Patient ist vollständig ohne Fisteln geheilt. Das resezierte Bein ist vollkommen gerade und fest geblieben und gestattet einen guten Gebrauch ohne Schmerzen. Seit der Operation musste Patient nie wegen Krankheit seine Arbeit aussetzen.

Fall 5. Herr H., 35 Jahre; Sommer 1896. *Gonitis tuberculosa sin.* Patient hatte schon als neunjähriger Knabe eine Entzündung des linken Knies. Die jetzige Krankheit begann vor zwei Jahren, als sich Patient gerade auf der Geschäftsreise befand. Ohne irgendwelche Vorboten verspürte Patient plötzlich einen reissenden Schmerz im Knie, so dass er auf der Stelle ins Hotel zurückkehren und den Arzt konsultieren

musste. Warme Umschläge brachten etwas Linderung. Während eines Jahres ging es passabel. Seit einem Jahre kann Patient der Schmerzen wegen das linke Bein nicht mehr belasten. Das Knie ist stark geschwollen und auf Berührung überall sehr empfindlich. Alle Bewegungen äusserst schmerzhaft. Eine Meerschweinchenimpfung mit der Punktionsflüssigkeit verifiziert die Diagnose einer Gonitis tuberculosa. Operation in Äthernarkose. Esmarch. Querer Bogenschnitt. Vollständige Zerstörung des Gelenks in seiner ganzen Oberfläche, bis tief in den Femur und die Tibia hinein. Exstirpation der Kapsel. Keilförmige Resektion der Knochen. Naht. Drainage. Wundverband. Bogenverband nach Tavel. Acht Tage nach der Operation Prima intentio. Nach weitern acht Tagen Fortnahme des Bogenverbandes. Noch keine Konsolidation. Gipsverband, welcher drei Wochen liegen bleibt. Bei dessen Entfernung *feste Konsolidation in Streckstellung.* Leichterer Gipsverband, in welchem die ersten Gehversuche gemacht werden. Später Wasserglasverband. Nach zirka drei Monaten Weglassen jeglichen Stützverbandes. Vorzügliche Gehfähigkeit ohne Schmerzen. Heilung.

Obige Angaben verdanke ich zum Teil einer Mitteilung von Herrn Dr. Hermann Seiler an Herrn Professor Tavel, zum Teil den nachträglichen Aussagen des Patienten selber bei Anlass der Nachuntersuchung.

Die persönliche Nachuntersuchung vom 1. Oktober 1909 ergab eine vollkommen feste Ankylose des linken Knies in Streckstellung. Vollständige Heilung ohne Fisteln. Patient marschiert ohne Beschwerden und hat schon fünf- bis sechsstündige Marschtouren gemacht, ohne nachher besondere Ermüdung wahrzunehmen. Verkürzung des linken Beines gegenüber dem rechten 7 cm.

Fall 6. Hubert D., 9 Jahre; Juni 1898. *Gonitis tuberculosa sinistra.* Keine Phthise in der Familie des Vaters; jedoch sind zwei Onkel der Mutter an Lungenschwindsucht gestorben. Der Knabe begann vor sechs Monaten über sein linkes Knie zu klagen und hinkt seit zwei Monaten. Hustet nicht und ist sonst wohl. Er kann das Knie nur bis zu 155° strecken. Die Beugung ist bis zu 40° möglich. Atrophie des linken Beines. Das Andrücken der Tibia gegen den Femur ist schmerzhaft, ebenso Druck auf den Condylus ext. fem. Über letzterm lokale Temperatursteigerung und dilatierte Hautvenen. Starke Schwellung der Kniegegend. Bewegung nach aussen ist schmerzhaft, nach innen nicht. In der Inguinalgegend ziemlich empfindliche Drüsen. Herz und Lungen in Ordnung. Von seiten des Abdomens nichts Besonderes. Operation den 20. Juni 1898. Esmarch. In Äthernarkose Bogenschnitt, Exzision der Kapsel und Abschabung der Knorpel. Im Condyl. ext. wird ein ziemlich grosser Herd ausgekratzt. Drainage. Naht. Wundverband. Bogenverband nach Tavel. Entfernung der Drains nach zwei, der Nähte nach fünf Tagen. Prima intentio. Heilung und *Konsolidation in Form eines leichten Genu recurvatum,* das sich im Laufe der Jahre mehr und mehr

ausbiegt und nach zehn Jahren eine zweite Resektion, verbunden mit Keilexzision, notwendig macht. Die Schuld an dem Misserfolg trug ein zu kleiner Bogen. (Vergleiche Fall 18.)

Fall 7. Alfred L., 33 Jahre; Juni 1899. *Gonitis staphylomykotica chron. dextra.* Vor zehn Jahren zog sich Patient eine Verstauchung des rechten Knies zu, an welche sich die gegenwärtige Erkrankung unmittelbar anschloss. Wenig ausgesprochene Erscheinungen. Das rechte Knie ist ankylotisch und auf der Aussenseite stark druckempfindlich. Keine lokale Temperaturerhöhung. Leicht geschwollene Drüsen in der Leiste. Operation den 5. Juni 1899. Äthernarkose. Esmarch. Querer Bogenschnitt. Exstirpation der geschwollenen Kapsel. Keilförmige Resektion der Knochen. Mehrere Erweichungsherde in den innern Partien. Die Krankheit ist im Stadium der fibrösen Umwandlung. Einreibung der Wundflächen mit Jodoxychinolin. Naht. Drainage. Wundverband. Bogenverband nach Tavel. Prima intentio. Nach zweieinhalb Wochen bereits sehr gute *Konsolidation in Streckstellung.* Die bakteriologische Untersuchung ergab Staphylococcus albus.

Endresultat laut Fragebogen vom 4. Oktober 1909: Vollkommene Heilung des resezierten Knies ohne Fisteln. Feste Ankylose in Streckstellung. Patient marschiert sehr gut und ohne irgendwelche Schmerzen. Sehr gutes Allgemeinbefinden.

Fall 8. J. G., 51 Jahre; April 1900. *Gonitis deformans tabica sin.* Patient fiel vor zweieinhalb Jahren im Dienst (Eisenbahner), indem er von einem Zug auf den andern springen wollte, aufs linke Knie, welches daraufhin anschwoll. Der konsultierte Arzt diagnostizierte eine Aderentzündung. Patient hütete während sechs Tagen das Bett. Nach dem Verlassen des Bettes erneute Schwellung. Schliesslich Diagnose einer Kniekapselentzündung. Punktion des Ergusses und Injektion von Tct. Jodi. Seither ist das Leiden gleich geblieben. Keine Tuberkulose in der Familie. Patient hustet nicht. Ist sonst wohl und kräftig. Hie und da Harnträufeln. Von etwas blassem Aussehen. Am Penis links eine kleine Narbe an der Umschlagstelle des Praeputium. Keine Inguinaldrüsen. Keine Drüsen im Trigonum Scarpae. Das Knie ist sehr locker. Epiphysen verdickt. Die Kapsel sehr stark und unregelmässig geschwollen. Unterschenkel in Varusstellung. Patellarreflex fehlt. Keine Sensibilitätsstörungen Keine reflektorische Pupillenstarre. Hoden nicht geschwollen. Operation den 1. Mai 1900. Äthernarkose. Esmarch. Querer Bogenschnitt. Exzision der Kapsel. Keilförmige Resektion der zerfressenen und gewucherten Knochen. Knochennaht mit Silberdraht. Bogenverband nach Tavel. Am 14. Mai werden Nägel in die Kondylen der Tibia eingeschlagen, welche bis in die Kondylen des Femur hinein reichen. In der Folge muss zweimal ein seröser Erguss punktiert werden Auswaschen des Gelenks mit Phenollösung und Einlegen eines Drains. Heilung. Am 8. Juni Gipsverband:

noch keine vollständige Festigkeit. Am 20. Juni macht Patient die ersten Gehversuche, wobei er auf dem resezierten Bein ziemlich sicher zu sein scheint. Im Juli Abnahme des Gipsverbandes; immer noch leichte Beweglichkeit im Knie. Letzteres wird mit einer Lederkapsel gestützt. Am 14. Dezember 1900 vollständig feste *Ankylose in Streckstellung.* Bewegliche Haut über dem Gelenk. Keine Spuren neuer Wucherung im Gelenk. Im Juli 1907 wird das linke Bein in tadelloser Stellung und Festigkeit gefunden. Am 3. August 1907 stirbt Patient plötzlich an einem Schlaganfall, welchem Schwindelanfälle und Unregelmässigkeit und Schwäche der Herzaktion während einiger Zeit vorausgegangen waren. Die Autopsie des herausgeschnittenen Knies ergibt vollkommene Einheilung der Stahlnägel ohne Reaktion; ferner vollständig feste Verknöcherung zwischen den beiden Knochenflächen.

Fall 9. A. H., 45 Jahre; Februar 1901. *Gonitis staphylomykotica metastatica sin.* Patient hatte früher Gonorrhoe. Im Frühjahr 1900 eine Entzündung des linken Kniegelenks, welche sehr langsam verlief. Kann noch immer nicht ohne bedeutende Schmerzen gehen. Knie diffus geschwollen. Patella unverschieblich. Subluxation des Unterschenkels nach hinten. Ende September 1901 stolperte Patient, was sehr starke Schmerzen und erneute Schwellung des Knies zur Folge hatte. Operation den 28. Oktober 1901. Mô. Äthernarkose. Esmarch. Querer Bogenschnitt. Das Gelenkende des Femur ist an demjenigen der Tibia fixiert. Das Innere der Kondylen des Femur und der Tibia ist usuriert, ohne Veränderung des darüber liegenden Knorpels. Granulationsherde im Condylus femoris, welche an ziemlich grossen Gefässen adhärent sind, werden mit dem scharfen Löffel entfernt. Keilförmige Resektion. Drainage. Naht. Wundverband. Bogenverband nach Tavel. Bakteriologische Diagnose: Staphyloc. cereus albus. Laut Erkundigung bei Professor Jadassohn wurde beim Patienten zur Beseitigung einer Striktur eine Urethrotomia interna gemacht. Einige Tage darauf sondierte sich Patient mit einem nicht desinfizierten Katheter, was eine Staphylococcencystitis zur Folge hatte und im Anschluss an letztere eine metastatische Infektion des linken Knies.

Ziemlich normale Heilung mit serösem Erguss, welcher nach drei Injektionen von Karbolsäurelösung 1 : 3, je 6 cm^3, weicht. Am Ende der vierten Woche definitiver Verband. In der sechsten Woche die ersten Gehversuche. In der siebenten Woche Abnahme des Gipsverbandes. Es mangelt nur noch wenig bis zur festen Ankylose in Streckstellung. Neuer Gipsverband. Mitte Januar 1902 eine Lederkapsel als Stütze des Knies. Im Februar 1902 die Gelenklinie immer noch weich.

Endresultat vom 22. Oktober 1909 laut Bericht der Gattin des Patienten: Das resezierte Knie ist vollständig geheilt und in *Streckstellung ankylosiert.* Keine Schmerzen beim Gehen. Schuhsohle um $1^1/_2$ cm erhöht. Allgemeinzustand sehr gut.

Fall 10. Frau M., 44 Jahre; Oktober 1901. *Gonitis tuberculosa dextra.* Multiple Tuberkulose. Patientin hat seit einiger Zeit eine Gelenkentzündung des Fingers. Später traten Abszesse am Knie, Fuss etc. auf. In der Familie keine Tuberkulose. Hat drei gesunde Kinder. Der Mann hustet hie und da. Patientin hat Nieren- und Unterleibsentzündung durchgemacht. Urin seit vier bis fünf Wochen etwas trübe. Kein Wasserbrennen. Hustet und hat Seitenstechen. Am Ringfinger der rechten Hand ein ulcerierter Fungus; ebenso fungöse Entzündung der zweiten Zehe des linken Fusses. In der linken Lendengegend Fisteln, von einer Ostitis tbc. costae ausgehend. Über den Lungen hie und da Rasselgeräusche. Herz normal. Operation den 16. Oktober 1901: Ablatio des kranken Fingers und der Zehe. Rippenresektion. Heilung. Operation den 14. November 1901: Resectio genu. Querer Bogenschnitt. Exzision der Kapsel. Keilförmige Resektion. Kapseltuberkulose und oberflächliche tuberkulöse Veränderungen der Knochen. Keine Knochenherde. Drainage. Vioformeinreibung. Naht. Wundverband. Bogenverband nach Tavel. Nach zehn Tagen Prima intentio mit kleinem Hämatom, das ausgedrückt wird. Nach drei Wochen Heilung und *Konsolidation in Streckstellung.* Definitiver Gipsverband.

Endresultat laut Fragebogen vom 4. Oktober 1909: Das resezierte Knie ist ohne Fisteln dauernd geheilt. Patientin erfreut sich mit ihrem fest und vollkommen gerade gebliebenen Bein einer guten Gehfähigkeit ohne Schmerzen, sowie eines recht guten Allgemeinzustandes.

Fall 11. Jakob K., 20 Jahre; Oktober 1905. *Gonitis staphylomykotica acuta sin.* Stark geschwollenes, ausserordentlich druckempfindliches linkes Knie. Aus einer Incisionsstelle fliesst etwas Eiter. Jede Bewegung sehr schmerzhaft. Drainage des Knies auf beiden Seiten in Narkose. Nach zwei Wochen Entfernung der Drains. Beginn mit den Bewegungen im Kniegelenk. Nach erneuten Schmerzen und Fieber wiederum Drainierung. Ein Röntgen ergibt keine Veränderungen oder Herde der Knochen. Operation den 19. Dezember 1905. Mô. Äthernarkose. Esmarch. Querer Bogenschnitt. Die Patella weist auf der Unterseite einen ziemlich grossen Knorpeldefekt auf. Ferner Defekte am obern Rand des Condyl. int. femoris nach der Patella und nach dem Condyl. tibiae zu. Bogenförmige Resektion nach Kocher. Hinten nach dem Femur und nach der Tibia zu Eitersenkungen. Entleerung und Tamponade derselben mit Vioformgaze. Drainage. Naht. Wundverband. Bogenverband nach Tavel. Am 23. Dezember Entfernung der Vioformgazestreifen, am 26. Dezember der Drains. Prima intentio. Ein kleines Hämatom wird vom 3. bis 5. Januar 1906 noch drainiert. Ungefähr gleichzeitig eine entzündliche Schwellung und Rötung im Fussgelenk. Eine Probepunktion ergibt Eiter mit Staphylococcus aureus. Drainage. Heilung. Ebenso Heilung des Knies und *Ankylose in Streckstellung.*

Endresultat nach Bericht der Angehörigen des Patienten: Letzterer blieb seit der Operation geheilt. Besitzt ein festes und gerades, nicht nennenswert verkürztes linkes Bein. Keine Erhöhung der Schuhsohle. Vorzügliche Marschierfähigkeit ohne Schmerzen. Sehr gute Gesundheit.

Fall 12. Frau T., 48 Jahre; Dezember 1905. *Gonitis fungosa sin.* und Omarthritis fung. dextra. Letztes Frühjahr Schmerzen in der rechten Schulter, welche für Rheumatismus gehalten wurden. Drei Wochen später Schmerzen im Knie und eine Geschwulst in der Kniekehle. Sonst gesund. Kein Husten. Keine Tuberkulose in der Familie. Nach dem Ausruhen sind die Schmerzen geringer. Über der rechten Lunge abgeschwächtes Atmen und Rasseln. Bewegungsbehinderung in der rechten Schulter. Der Arm kann kaum bis zur Horizontalen gehoben werden. In der rechten Axilla einige empfindliche Drüsen. Linkes Knie geschwollen. Kapsel auf der Aussenseite wulstig. Gelenklinie nicht empfindlich. Extension nicht vollständig. Flexion nur bis 90°. In der linken Leiste einige empfindliche Drüsen. Operation den 12. Januar 1906. Mô. Äthernarkose. Esmarch. Querer Bogenschnitt. Abtragung der Kapsel in toto. Keilförmige Absägung der Knochen. Drainage. Naht. Wundverband. Bogenverband nach Tavel. Prima intentio. Am 31. Januar bereits *Ankylose in Streckstellung.* Gipsverband. Am 1. März erste Gehversuche. Am 12. März Entlassung nach Hause. Am 28. April Wegnahme des Gipsverbandes. Gute Konsolidation in Streckstellung.

Persönliche Nachuntersuchung vom 1. Oktober 1909: Vollkommene Heilung in fester Streckankylose. Sehr guter Gang ohne Schmerzen. Keine besondere Ermüdbarkeit des resezierten Beines. Verkürzung 4 cm. Schuhsohle um 2 cm erhöht. Allgemeinzustand sehr gut. Rechtes Schultergelenk versteift. Bei Witterungswechsel Schmerzen darin, im Knie dagegen nie.

Fall 13. Urbain B., 45 Jahre; August 1906. *Gonitis tuberculosa dextra.* Tuberkulöses Individuum aus tuberkulöser Familie. Hatte schon mehrere tuberkulöse Herde. Das rechte Knie ist aufgetrieben. Aus mehreren Fisteln ergiesst sich Eiter. Haut am Knie stark ulceriert. Hochgradige Empfindlichkeit des Knies. Letzteres wird in halber Flexion gehalten. Neben dem Tumor albus des rechten Knies hat Patient zurzeit noch eine Coxitis tbc. mit Fistelbildung und eine eitrige Cystitis. Operation den 10. August 1906. Lumbalanästhesie mit Stovain 0,06. Querer Bogenschnitt. Kapsel voller Granulationen; Exstirpation der Kapsel. Gelenkenden mit usuriertem Knorpel; erweicht. Gelenk mit jauchigem Eiter gefüllt. Keilförmige Resektion. Fasciennaht. Hautnaht. Drainage. Wundverband. Bogenverband nach Tavel. Prima intentio trotz der profusen Vereiterung des Gelenks. Auch die oberflächlichen Ulcerationen der Haut verheilen nach und nach. Am 10. September 1906 solide *Ankylose in Streckstellung.*

Die persönliche Nachuntersuchung vom 13. August 1909 ergibt vollständige Heilung des rechten Kniegelenks mit vollkommen fester Ankylose in Streckstellung und guter Gehfähigkeit ohne Schmerzen. Patient leidet jedoch immer noch an einer linksseitigen Coxitis tbe. mit Fistelbildung und Perforation in die Blase mit konsekutiver eiteriger Cystitis. Allgemeine Kachexie.

Fall 14. Ulysse B., 21 Jahre; Februar 1907. *Gonitis fungosa oryzoidea dextra.* Keine Tuberkulose in der Familie. Die Krankheit begann vor vier bis fünf Jahren mit Erkrankung der rechten Schulter, welcher vor zirka zwei Jahren das rechte Knie und vor zwei Monaten die linke Schulter folgte. Sonst guter Allgemeinzustand mit gutem Appetit. Das Knie kann weder vollständig gebeugt, noch vollständig gestreckt werden. Ankylose des rechten Schultergelenks. Das Knie ist geschwollen und druckempfindlich. Gehfähigkeit wegen der Schmerzen aufgehoben. Operation den 13. Februar 1907. Mô. Scopolamin. Äthernarkose. Esmarch. Querer Bogenschnitt. Exzision der Kapsel. Bogenförmige Resektion nach Kocher. Bogenverband nach Tavel. Die Kapsel war schwammig verdickt, aber ohne mit unbewaffnetem Auge sichtbare Tuberkeln. Viele Reiskörner. Prima intentio. Heilung in *Streckankylose.* Am 7. März Gipsverband. Am 15. März erste Gehversuche an zwei Krücken. Am 17. März Eröffnung eines kalten Abszesses am Arm. Am 25. März neuer Abszess hinten am rechten Arm.

Endresultat laut Fragebogen vom 4. Oktober 1909: Das rechte Knie ist vollkommen ohne Fisteln geheilt geblieben. Feste Konsolidation in Streckstellung. Gehfähigkeit sehr gut; Patient hat dieses Jahr sogar zwei Bergtouren unternommen. Keine Schmerzen im Knie beim Gehen. Sehr gutes Allgemeinbefinden.

Fall 15. Ernst M., 17 Jahre; Juni 1907. *Genu recurvatum dextrum.* Der Knabe geriet vor neun Jahren unter einen Wagen. Nach einer nicht näher spezifizierten Operation langsame Heilung des Knies in steifer und rekurvierter Stellung. Die 8 cm Verkürzung des rechten Beines korrigiert Patient sehr gut durch Beckensenkung. Wade gut entwickelt. Bein am Knie schmäler. Operation den 18. September 1907. Mô. Scopol. Äther. Esmarch. Querer Bogenschnitt. Bogenförmige Absägung der Kondylen, nach Abtrennung der Weichteile, bis ca 1 cm weit von der hintern Fläche. Das übrige wird vorsichtig durchgebrochen, so dass das Bein ganz leicht gestreckt werden kann. Getrennte Nähte der Haut. Wundverband. Bogenverband nach Tavel. Keine Drains. Am 27. September Entfernung der Nähte. Prima intentio. 15. November 1907: Patient hat ein *tadelloses Bein punkto Geradheit, Festigkeit und Gehfähigkeit.* Sechs Monate nach der Operation Abnahme des definitiven Gipsverbandes.

Endresultat nach Bericht der Mutter des Patienten vom 1. Oktober 1909: Vollständige Heilung und Konsolidation in Streckstellung. Sehr gute

Gehfähigkeit ohne Stock und ohne Schmerzen. Keine erhöhte Schuhsohle. Keine auffällige Verkürzung. Allgemeinbefinden sehr gut.

Fall 16. Schwester Lea M., 32 Jahre; Juni 1907. *Gonitis tuberculosa dextra.* Die Erkrankung des Knies begann vor vier bis fünf Monaten mit leichter Ermüdbarkeit und Schmerzen, namentlich auf der Aussenseite, beim Treppensteigen. Vor Eintritt in das Spital wurden Umschläge mit Salizylsäurelösung gemacht. An der Aussenseite des Knies eine derbe Schwellung. Der Röntgen ergibt keine Veränderung der Knochen. Keine Drüsen in der Leiste. Operation im Juni 1907. Mô. Äther. Esmarch. Querer Bogenschnitt. Bogenförmige Resektion nach Kocher. Bogenverband nach Tavel. Prima intentio. Heilung und *Ankylose in Streckstellung.* 15. Juni 1908: Herausmeisselung eines nicht vaskularisierten, käsigen Herdes im Condylus extern. femor. Offene Wundbehandlung. Heilung.

Endresultat nach Bericht von Professor Dumont von Mitte Oktober 1909: Patientin ist mit Konsolidation in Streckstellung geheilt, muss jedoch zur Stütze des Knies vorläufig noch eine Lederkapsel um dasselbe tragen.

Fall 17. Leon Ch., 42 Jahre; Juli 1907. *Gonitis tuberculosa dextra.* Patient hat seit einigen Monaten eine Anschwellung auf der Aussenseite des rechten Knies, die so schmerzhaft ist, dass Patient vor drei Monaten als Notfall nach Bern geschickt wurde. Vor einigen Wochen Eröffnung eines Abszesses. Gegenwärtig darf man den Patienten der hochgradigen Schmerzen wegen kaum anrühren. Schon ziemlich vorgerückte Tuberculosis pulmonum. Operation den 27. Juli 1907 in Tramelan. Lumbalanästhesie mit 0,05 Stovain. Esmarch. Querer Bogenschnitt. Exzision der Kapsel. Bogenförmige Absägung der Knochenenden nach Kocher. Am Femur Abtragung einer 2 cm dicken Platte, bevor man in den normalen Knochen kommt. Auskratzung der Abszesshöhlen und Tamponade derselben mit Vioformgaze. Drain. Naht. Wundverband. Bogenverband nach Tavel. Guter Verlauf nach der Operation, ohne Infektion. Es bleiben aber Fisteln zurück, und allmählich geht es immer schlimmer. Die Konsolidation machte sich nicht, so dass später die *Amputation* notwendig wurde. Tod an Lungentuberkulose wenige Monate später.

Fall 18. Hubert D., 19 Jahre; April 1908. *Genu recurvatum nach Resectio genu* (vor 10 Jahren). (Vergl. Fall 6.) Känguruh-Gang. Durch Spannung der Flexoren des Fusses Pes equinus. Operation den 20. Mai 1908. Mô. Scopol. Äther. Querer Bogenschnitt. Bogenförmige Resektion mit Keilausschnitt von hinten. Redressement. Annähen des Fibulaköpfchens an den Femurrand mit Silberdraht. Fasciennaht auf der Aussenseite. Fortlaufende Hautnaht. Wundverband. Bogenverband nach Tavel. Am 19. Juni 1908 feste Ankylose in Streckstellung. Gipsverband mit Fenster zur Behandlung eines kleinen Decubitus. 7. August 1908:

Decubitus geheilt. Definitiver Gipsverband. 10. Februar 1909: Das *Bein ist in tadelloser gerader Stellung. Absolut feste Ankylose.* Keine Spur von Flexibilität. Da Patient dringend wünscht, nicht schon ohne Stützverband zu sein, wird ihm ein leichter Gipskleisterverband gemacht.

Endresultat vom 15. Oktober 1909 laut Bericht von Professor Tavel: Vollständige Heilung in Streckankylose. Gute Gehfähigkeit ohne Schmerzen.

Fall 19. Gustav K., 27 Jahre: Dezember 1908. *Arthritis genu dextri.* Vor zwanzig Jahren ein Schlag aufs Knie. Keine Tuberkulose in der Familie. Patient hustet nicht, nur am Morgen jeweils etwas Auswurf. Hat keine Krankheiten durchgemacht. In der letzten Zeit nicht abgemagert. Seit drei Jahren verheiratet; zwei gesunde Kinder. Die Frau ist mit Ausnahme eines seit einem Jahre bestehenden Darmkatarrhs gesund. Die Krankheit des Knies begann Ende September 1908 mit Schmerzen und Schwellung. Keine unmittelbar vorausgegangene Ueberanstrengung oder Schlag aufs Knie. Bis dahin konservative Behandlung. Das rechte Knie ist geschwollen, die Konturen verwischt. Temperatur hauptsächlich auf der Aussenseite erhöht. Gelenklinie nicht empfindlich. Tanzende Patella. Kapsel über dem Condyl. ext. fem. verdickt und druckempfindlich. Kein sehr starker Erguss. In der Kniekehle nichts. Keine Senkungen. In der rechten Leiste geringe Drüsenschwellungen. Der rechte Oberschenkel zeigt eine bedeutende Atrophie, die Wade weniger. Nägel ziemlich normal. Leber normal. Zunge gut. Lungenbefund nichts Besonderes. Die bakteriologische Untersuchung der hämorrhagischen Punktionsflüssigkeit ergibt keine Bakterien. Tierimpfung auf Tuberkelbazillen negativ. Operation den 8. Februar 1909. Mô. Scopol. Äther. Esmarch. Querer Bogenschnitt. Exstirpation der Kapsel und der Patella. Keilförmige Resektion der Knochen. Abtragung der vorragenden Spina tibiae. Drainage. Naht Wundverband. Bogenverband nach Tavel. Die exstirpierte Kapsel ist stellenweise, besonders zu beiden Seiten der Patella, hämorrhagisch in filtriert. Keine wulstige, mit Knötchen besetzte Granulationen wie bei der Tuberkulose. Die Knorpel sehen gut aus. Die patholog.-anatomische Untersuchung schliesst Tuberkulose, Lues, Gonorrhoe aus und diagnostiziert chronische Arthritis. Am 1. März Entfernung des Bogenverbandes. Schon vollkommen feste *Ankylose in Streckstellung.* Definitiver Gipsverband. Am 4. März muss wegen Schmerzen und Fieber der Gipsverband aufgemacht werden. Es wird eine leichte Schwellung der Kniegegend vorgefunden, welche bis zum andern Tage stärker wird. Incision und Entleerung einer schokoladeartigen Flüssigkeit, in der Staphylococcus aureus nachgewiesen wird. Drainage der Abszesshöhle und Saugbehandlung. Vom 10. März an zweimal täglich zwei Stunden Biersche Stauung oberhalb des Knies während zehn Tagen. Die Temperatur kehrt zur Norm zurück. Am 23. März Gipsverband. Am 28. März Entlassung aus dem Spital. Juni 1909: Patient stellt sich zur Nachuntersuchung: Feste

Ankylose in Streckstellung. Heilung. Keine Druckempfindlichkeit. Keine Fisteln. Keine Schmerzen beim Gehen. Sehr gute Gehfähigkeit. Sehr gutes Allgemeinbefinden.

Laut Fragebogen vom 4. Oktober 1909 immer noch obiges Endresultat.

Fall 20. Albert R., 8 Jahre; Juli 1909. *Gonitis tuberculosa sinistra.* Gut aussehender Knabe, nicht anämisch, mit gutem Appetit. Im Oktober 1908 Pneumonie. Im November 1908 Schlag aufs Knie. Im Anschluss daran Schwellung und Schmerzen. Immobilisierung. Warme Bäder. Im Januar 1909 ein Frost. Patient kann nicht mehr gehen. Am linken Knie eine Schwellung mit Verwischung der Konturen. Jede Bewegung sehr schmerzhaft. Gelenklinie auf der Aussenseite nur wenig druckempfindlich; dagegen der Condyl. ext. fem. ziemlich stark; über demselben deutliche Temperaturerhöhung. Bewegungen der Patella beschränkt. In der Fossa iliaca eine empfindliche Drüse. Der Röntgen ergibt einen Herd im Condyl. femor. und einen im Condyl. tibiae. Operation den 13. Juli 1909. Äthernarkose. Esmarch. Querer Bogenschnitt. Synovialis wenig affiziert. Bogenförmige Resektion nach Kocher. Der Knochen ist an vielen Stellen vom Knorpel entblösst oder letzterer sitzt wackelig auf der Unterlage auf, wie bei einer Chondritis dissecans. Die Epiphysenfuge wird geschont. An der Hinterseite des Condyl. tib. Entfernung eines Herdes. Naht der fibrösen Gelenkhaut mit Katgut. Getrennte Hautnähte. Drainage. Wundverband. Bogenverband nach Tavel. Prima intentio. Am 30. Juli Gipskleisterverband. 9. August 1909: Vollständige Heilung des Knies. *Ankylose in Streckstellung.*

Endresultat vom 4. Oktober 1909 laut Bericht vom Vater des Knaben: Patient beklagt sich nie über etwas. Er trägt immer noch den Gehverband und macht in demselben Märsche von drei bis vier Kilometer ohne Stock und ohne Ermüdung und ohne Schmerzen. Vorzügliches Allgemeinbefinden mit gutem Appetit. Der Knabe besucht die Schule.

Fall 21. Marie Hostettler, 80 Jahre; Juli 1909. *Fractura et subluxatio tibiae sin.* Patientin fiel vor elf Wochen beim Treppensteigen. Sie wurde während neun Wochen in einen Fixationsverband ohne Extension gelegt. Da sie nach dieser Zeit noch nicht aufs Bein stehen konnte, wurde sie zur Weiterbehandlung dem Inselspital zugewiesen. Die Frau hat zwölf Geburten durchgemacht. Zweimal Pneumonie. Noch gut erhalten und geistig frisch. Herz links die Mamillarlinie überragend. Bronchitis beider Unterlappen. Das linke Bein unterhalb des Knies stark nach hinten zurückweichend. Der Unterschenkel steht in hinterer Subluxation. Das obere Ende der Tibia stark druckempfindlich und verdickt. Die Fibula ebenfalls schmerzhaft. Keine Schmerzen bei ruhiger Lage. Operation den 26. Juli 1909. Äthertropfnarkose. Querer Bogenschnitt. Eröffnung des Gelenks. Dehnung und zum Teil Durchschneidung der

Ligamenta lateralia. Das Lig. crucial. ext. wird, weil mit einem Knorpelstück abgerissen, entfernt. Der Unterschenkel wird möglichst mobilisiert und eine Reposition versucht. Letztere ist nicht möglich, weil das obere Ende der Tibia, offenbar durch eine Stauchungsfraktur, abgeknickt und vorn sattelförmig eingebogen ist. Daher Resektion. Bogenförmige Absägung der Gelenkenden. Exzision der Patella. Kapselnaht. Hautnaht. Drainage. Wundverband. Bogenverband nach Tavel. Prima intentio. Nach Abnahme des Bogenverbandes ein Gehverband aus Gips. *Konsolidation in Streckstellung.* Ende September: Patientin geht im Gipsverband herum, hat keine Schmerzen und befindet sich auch sonst wohl.

Zum Schluss spreche ich Herrn Professor Dr. *Tavel* für die Überweisung des Themas samt dem einschlägigen Material, sowie meinem verehrten Chef, Herrn Professor Dr. *Dumont,* für die mir bei Abfassung der Arbeit geschenkte Aufmerksamkeit meinen herzlichsten Dank aus.

LITERATUR

1. *Lossen H.:* Die Resektionen der Knochen und Gelenke. (Deutsche Chirurgie 29b, 1894.)

2. *Eulenburgs Realenzyklopädie der gesamten Heilkunde,* Bd. XII, 3. Auflage 1897, und Bd. V, 4. Auflage 1908.

3. *Krause F.:* Die Tuberkulose der Knochen und Gelenke. Leipzig 1891.

4. *Caumont F.:* Über Behandlung chronischer Gelenkentzündungen an der untern Extremität mit und ohne Resektion unter spezieller Berücksichtigung der definitiven Endresultate. Leipzig 1883.

5. *Cardenal Léon:* Contribution à l'étude de la résection du genou tuberculeux. I. D. Bern 1901.

6. *Heiniger Otto:* Über die Dauererfolge chirurgischer Behandlung der Kniegelenkstuberkulose. I. D. Bern 1906.

Abbildung 1.

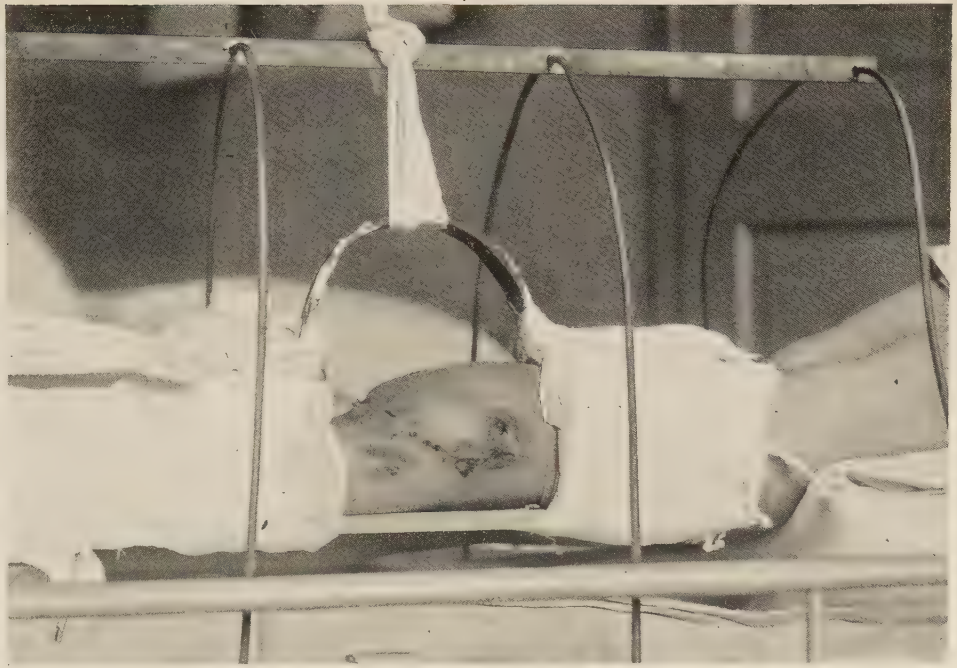

Tavelscher Bogen in situ.

Abbildung 2.

Fall 8 vor der Operation.

Abbildung 3.

Fall 8 operiert und mit dem Tavelschen Bogen nachbehandelt.
Ansicht von vorne.

Abbildung 4.

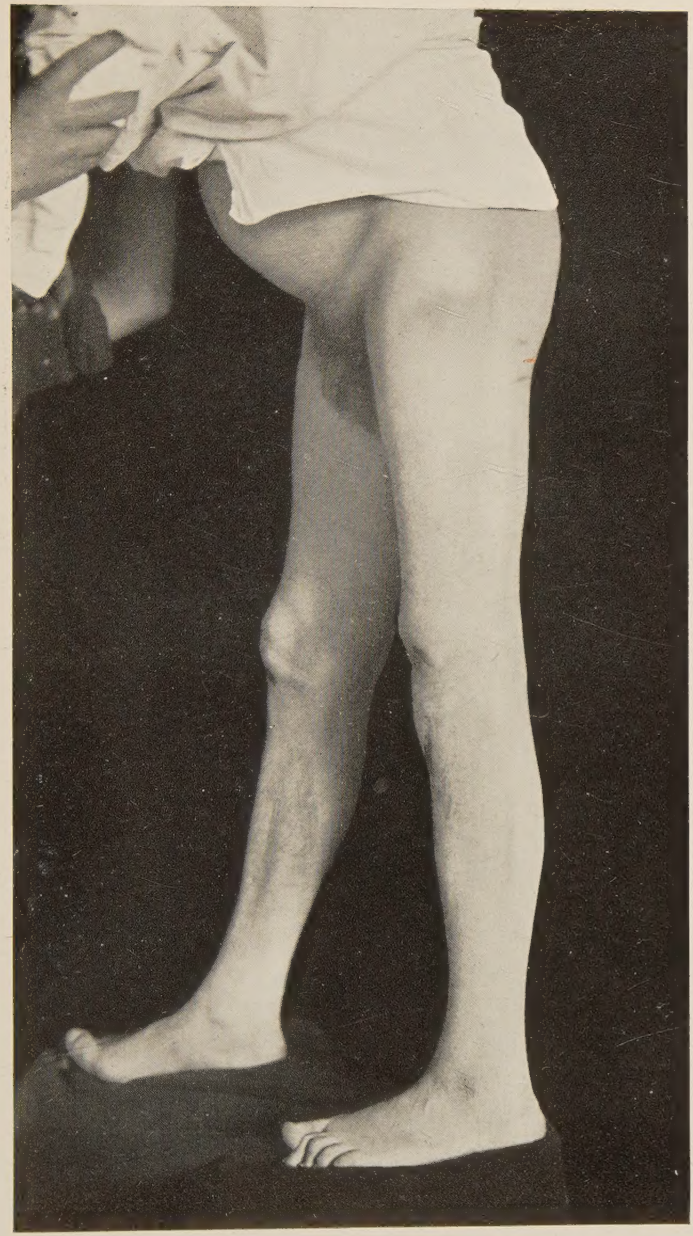

Fall 8 operiert und mit dem Tavelschen Bogen nachbehandelt.
Ansicht von der Seite.